Trauma deportivo cervical catastrófico en un jugador de rugby

AUTORES

Dr. Pablo Fiorillo, Dr. Hernán Demonti, Dr. Hernán Giuria, Dr. José Luis Aparicio
Servicio de Ortopedia y Traumatologia. Sanatorio Mapaci. Departamento Columna Vertebral. Departamento Traumatología del Deporte.
Rosario
Dr. F. Della Vedova
Club Universitario Rosario. URR

CORRESPONDENCIA

Bv. Oroño 1458. Rosario. 2000.
fiorillopablo@hotmail.com
hgiuria@yahoo.com.ar

Resumen

Abstract

Palabras clave
Lesion Medular Cervical, Rugby
Secuelas Neurologicas

Keywords
Cervical Spinal Cord Injury, Rugby
Neurological sequelae

En el siguiente reporte, se presenta un caso de lesión cervical de un jugador juvenil de rugby, debido a un trauma cervical indirecto. Sufriendo una luxofractura de C4- C5. Presentado shock medular y cuadriplejia. Se muestra la resolución del caso y el abordaje sistemático ante esta lesión catastrófica.

A case report of cervical injury in a youth rugby player, due to an indirect cervical trauma. Presenting Luxofracture of C4-C5, at the physical exam presented quadriplegia and spinal shock. We present the resolution of the case and the approach to this catastrophic injury.

Introducción

Una lesión catastrófica, se define como cualquier tipo de traumatismo cráneo encefálico, columna vértebra o lesión cerebral que amenaza a la vida, o tenga el potencial de dejar una secuela debilitante, que requiera el traslado de urgencia de un jugador de rugby a un centro de atención médica.[1]

La Lesión Medular Cervical (LMC) es un panorama devastador que a menudo resulta en secuelas neurológicas permanentes. En orden de frecuencia, la causa más común son los accidentes automovilísticos, luego las caídas de altura, y por último los deportes.[2] Las publicaciones desde el año 1990 informan que el 7,5% de todos los eventos de lesión medular fueron vinculados con deportes. La Lesión Medular Cervical, se relaciona con deportes como Rugby, Esquí y Snowboard, deportes Ecuestres, Futbol americano y Hockey sobre hielo. Estos dos últimos representan la mayor parte de los casos publicados en las estadísticas de los Estados Unidos.[3]

Según publicaciones de las Uniones de Rugby del Hemisferio Sur (Sanzar), el rugby presenta uno de las mayores tasas globales de lesiones (69 por cada 1000 horas de juego) en comparación con el fútbol (28/1000) y el hockey sobre hielo (53/1000)[4]. El riesgo de lesiones puede aumentar con la edad y el nivel competitividad. Esto se ha atribuido al mayor tamaño físico, la velocidad, el aumento de la competitividad y agresividad del juego [1,5]

Si bien las modificaciones en las reglas de juego han llevado a una disminución en la incidencia del trauma deportivo cervical, en el Rugby, este problema clínico-social continúa siendo un reto para el profesional de la medicina deportiva. Otro problema surge de la escasa frecuencia de esta lesión, muchos equipos médicos no cuentan con la experiencia en la atención de jugadores con lesiones en el cuello. El manejo inicial, en el campo de juego, de un rugbier con lesión cervical no se diferencia de una víctima en un accidente automovilístico. Lo que pueda llevar a consecuencias devastadoras por el inadecuado procedimiento tanto en el campo de juego como durante el traslado del jugador que incluso puede comprometer el estado cardiorrespiratorio del deportista. Tal escenario, de alto riesgo, debe estar garantizada por profesionales con conocimiento y capacitación para actuar con eficacia en dicho ámbito.

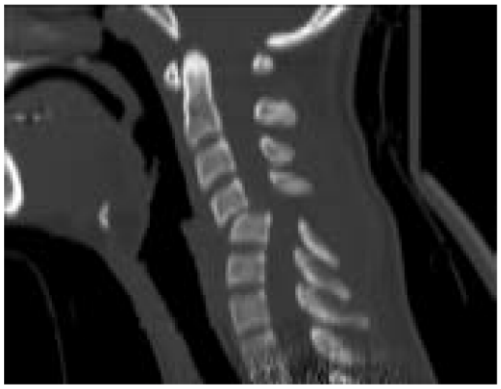

Fig. (1).

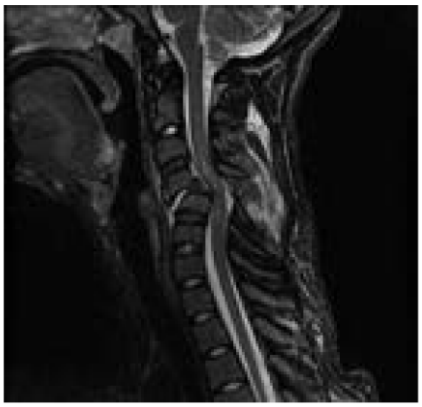

Fig. (2).

Objetivo

Realizar la presentación de un caso clínico solucionado y describir el enfoque sistemático para el diagnóstico y tratamiento precoz de trauma cervical catastrófico en el rugby.

Caso Clínico

Se trata de un adolescente de 15 años de edad (IMC de 22.68), jugando en un partido oficial de la Unión Rosarina de Rugby (URR); quien sufre traumatismo cervical indirecto tipo Flexión – Compresión, en una caída fortuita que le hace impactar su cabeza contra el suelo. Se desempeñaba en el puesto de Fullback, y corriendo con el balón sobre la línea del touch lateral, intenta realizar un pase y cae impactando su zona frontal contra el piso sin tiempo de realizar ninguna maniobra de protección y generando una flexión forzada del cuello. El traumatismo cervical produce Shock Espinal con Cuadriplejia Espontanea, sin compromiso de las funciones vitales ni de su nivel de Consciencia. El paciente es inmovilizado en el campo de juego y urgentemente trasladado en ambulancia a un Centro Médico de Alta Complejidad según la normativa en lesionados del Raquis. [6]

Estado Neurológico de ingreso

Ingresa a nuestro Servicio inmovilizado con collar rígido tipo Philadelphia en camilla de traslado, cursando aproximadamente 1 hora del incidente. Al examen el paciente estaba lucido, orientado en tiempo y espacio (Glasgow 15/15) refiriendo dolor cervical difuso. El estado neurológico al examen era ASIA tipo A con Nivel Motor C4 y cursando Shock Medular. [7]

Estudios por Imágenes

En los estudios por imágenes (Rx-Tac-Rmn); se visualiza Luxofractura Cervical Bifacetaria C4-5 con signos graves de sufrimiento medular (Fig. 1 y 2).

Tratamiento

INTERNACIÓN EN UTI

Se interna en unidad de cuidados intensivos y comienza el tratamiento con correspondiente Protocolo en lesiones medulares.[8]

CIRUGÍA DESCOMPRESIVA Y CORRECTIVA

Luego de estabilización hemodinámica y preparación acorde, se efectúa a las 4 horas del evento traumático; abordaje cervical anterior según técnica de Smith Robinson, Disectomía anterior C4-C5, reducción de luxación y colocación de Caja intersomática de PEEK rellena de Hueso esponjoso autólogo con placa bloqueante para lograr alineación y estabilidad del foco. (Fig. 3)

En un segundo tiempo, se realiza fijación con tornillos facetarios por abordaje posterior para completar la artodesis segmentaria 360°. (Fig. 4)

ESTADO NEUROLÓGICO POST OPERATORIO

A las 24 hs del hecho, finaliza el Shock Medular, quedando finalmente con un examen neurológico ASIA A y nivel Motor en C5. [7]

TRATAMIENTO NEURO-FISIÁTRICO

Se inicia tratamiento de rehabilitación Neuro-motriz en cama de UTI en postoperatorio inmediato. No presento complicaciones en relación al decúbito. Y al décimo día de internación se deriva a Centro de Rehabilitación Neurofisiátrica.

ESTADO NEUROLÓGICO ACTUAL

Cursando 12 meses de evolución, utiliza equipamiento acorde a su grado de discapacidad. Hasta el momento no ha requerido reintervenciones quirúrgicas de ninguna índole y su nivel motor corresponde a C6 para un ASIA tipo A.7 Continúa realizando rehabilitación.

Fig. (3).

Fig. (4).

Mecanismo de Acción

El espectro de las lesiones catastróficas cervicales deportivas incluyen fracturas inestables y luxaciones, neuropraxia espinal cervical (cuadriplejía transitoria) y hernia de disco intervertebral.[9,10]

Las luxofracturas inestables son las causas más frecuentes del trauma catastrófico y por lo general se producen en la parte baja cervical, especialmente en el nivel C5-C6.

El mecanismo de acción asociado con la mayoría de estas lesiones es secundario a una fuerza axial a la parte superior de la cabeza con el cuello en ligera flexión.[11]

Cuando el cuello se encuentra en una posición neutra, la columna cervical está en una posición lordótica o extendida y la energía es disipada hacia los músculos paravertebrales y a los discos intervertebrales. Pero si el cuello se flexiona 30°, la columna cervical se rectifica, por lo que las fuerzas se transmiten hacia cada vertebra. Una vez que se alcanza la deformación máxima a la compresión, la columna vertebral falla en cualquier grado de flexión con una lesión resultante. A raíz de esta falla, algún fragmento de hueso o de disco intervertebral puede desplazarse hacia el canal espinal causando daño de la medular. [9,10]

Discusión

El rugby es un deporte de colisión que exige de un alto entrenamiento físico para que el jugador este a la altura de las circunstancias en máxima exigencia. Durante años se tomó como único factor crítico a las formaciones del scrum, al momento o circunstancia en que deberían producirse lesiones cervicales, y donde principalmente los jugadores de puesto de primeras líneas y más aun el Hoocker quien recibiría la presión e impacto en mayor intensidad, hasta un 50 % de la energía del peso de todos los jugadores que componen el scrum, sobre su cuello cuando la formación colapsa o se derrumba.

Los cambios de reglas han reducido el número de scrums con lesiones catastróficas hasta en un 40%.12 El tackle, es ahora identificado como el momento de mayor riesgo.[13]

En una revisión actual presentada por Trewartha y cols, donde analizaron las lesiones cervicales en relación a los mecanismos biomecánicos del scrum. Ellos informan que la incidencia de lesión aguda asociada con el scrum es moderado, pero el riesgo por evento es alta. La revisión también sugiere un reconocimiento emergente de la posibilidad de que el scrum puede dar lugar a lesiones crónicas degenerativas prematuras de la columna cervical. Más estudios biomecánicos recientes del scrum confirman que las fuerzas de compromiso son altas y múlti-planares, pero se pueden modificar para controlar la velocidad de compromiso.Y concluyen que el scrum, a pesar de ser una situación de contacto "controlada", sigue siendo un área importante para la intervención con un objetivo a largo plazo en la reducción de las lesiones.[14]

Por otro lado, las revisiones y estudios epidemiológicos demuestran que existe una mayor incidencia de lesionados cervicales en relación con el tackle, en un estudio publicado en el 2012 en Gran Bretaña, donde se analizan retrospectivamente el mecanismo de lesión cervical en una población de jugadores de categorías Juveniles de entre 14 y 19 años, obtuvieron un resultado total de lesionados de 37 y donde el scrum representó menos de la mitad de los casos de lesionados cervicales y que el tackle era la situación de juego donde más estaba presente. El ruck y el maul presentaron un caso por cada. También remarcan que el scrum como causante de lesión presentó en un cien por cien la presencia de lesión medular completa en contraste con los otros mecanismos de lesión en donde el estado neurológico final fue variado.[15]

En cuanto al análisis y evaluación de la presencia o no de canal estrecho cervical congénito, evaluada en forma sistemática como estudio de aptitud médica precompetitiva, (Índice de Torg-Pavlov, en la normativa de UAR). Las lesiones cervicales asociadas a canal estrecho congénito están descriptas para cuadros de tetraparesia transitoria, según los trabajos publicados por Torg y colaboradores. En el caso problema presentado, se trató de una lesión neurológica completa y permanente, a pesar de que el jugador presentaba Índice de Torg-Pavlov mayor a 0.8 precompetitivo. [16, 17, 18]

Conclusión

El rugby es considerado hoy un deporte de colisión, presentando una tasa de incidencia alta de lesiones deportivas. El Trauma cervical deportivo en el rugby representa un evento catastrófico, debido a las lesiones y secuelas que puede ocasionar en el jugador involucrado.

Por lo tanto el médico debe estar entrenado para el reconocimeinto y manejo de dicha afección en el campo de juego, utilizando las correctas normsativas de traslado del jugador lesionado y el posterior traslado a un centro de alta complejidad en cirugía del raquis.

El estudio permanente por parte de la IRB (International Rugby Board) sobre las reglas del juego, ha permitido el descenso en la tasa de lesionados raquimedulares.

Es importante que las diferentes Uniones de Rugby y los equipos que componen las mismas, tomen conocimiento de la importancia de regular el trabajo de los médicos de campo y los departamentos médicos correspondientes, ademas de facilitar la capacitación continua de los mismos, permitiendo de esta manera que se implementen protocolos científicos de manejo de las diferentes lesiones deportivas.

Bibliografía:

1. Brown J, Verhagen E, Viljoen W, et al. The incidence and severity of injuries at the 2011 South African Rugby Union. S. Afr. J. Sports Med. 2012; 24:49Y54.

2. National Spinal Cord Injury Statistical Center (NSCISC). Spinal Cord Information Network–Facts and Figures at a Glance. Birmingham (AL): University of Alabama at Birmingham; 2003.

3. Catastrophic Neck Injuries in the Collision Sport Athlete Phillip R. Langer, MD, Paul D. Fadale, MD, and Mark A. Palumbo, MD. Sports Med Arthrosc Rev 2008;16:7-15.

4. Duthie G, Pyne D, Hooper S. Applied physiology and game analysis of rugby union. Sports Med. 2003; 33:973Y91.

5. Rugby Contact and Collisions V Clinical Challenges of a Global Game. Jon S. Patricios, MBBCh, MMedSci, FACSM, FFSEM (UK), FFIMS Section Sports Medicine, by the American College of Sports Medicine 2014. Vol 13, Numb 5. 326.33.

6. American College of Surgeons. ATLS Student Course Manual - Advanced Trauma Life Support for Doctors. 8th edition, 2008.

7. William HD, Frederick M, Maynard JR. Normas para la clasificación neurológica de pacientes con lesión de la médula espinal. Asociación Americana de Lesiones Medulares (ASIA).

8. Bracken MB. Steroid for acute spinal cord injury. Cochrane database Sys Rev. 2012 Jan 18;1: CD001046.

9. Banerjee R, Palumbo MA, Fadale PD: Catastrophic cervical spine injuries in the collision sport athlete, part 1: epidemiology, functional anatomy, and diagnosis. Am J Sports Med 2004, 32:1077-1087.

10. Catastrophic Spine Injuries in Sports. Barry P. Boden, MD. Current Sports Medicine Reports 2005, 4:45-49.

11. Torg JS, Guille JT, Jaffe S: Current concepts review: injuries to the cervical spine in American football players. J Bone Joint Surg Am 2002, 84:112-122.

12. Silver JR. The impact of the 21st century on rugby injuries. Spinal Cord. 2002; 40:552Y9.

13. Dunn R. BokSmart: medical management of suspected serious acute spinal cord injuries in rugby players. S. Afr. J. Sports Med. 2009; 21:91Y6. 9. Fuller C, Drawer S. The application of risk management in sport. Sports Med. 2004; 34:349Y56.

14. Injury and biomechanical perspectives on the rugby scrum: a review of the literature, G. Trewartha, E. Preatoni, M.E. England, K.A. Stokes. Br J Sports Med doi:10.1136/bjsports-2013-092972.

15. Serious neck injuries in U19 rugby union players: an audit of admissions to spinal injury units in Great Britain and Ireland. J MacLean MD,J.D. Hutchison, MD. Br J Sports Med 2012;46:591-594 doi:10.1136/bjsports-2011-090183.

16. Torg JS. Athletic Injuries to the Head, Neck and Face. Philadelphia, PA: Lea & Febiger; 1982.

17. Torg JS, Pavlov H, O'Neill MJ, et al. The axial load teardrop fracture. A biomechanical, clinical and roentgenographic analysis. Am J Sports Med. 1991;19:355-364-23.

18. Torg JS, Pavlov H, Genuario SE, et al. Neurapraxia of the cervical spinal cord with transient quadriplegia. J Bone Joint Surg Am. 1986; 68:1354-1370.