# Tendinitis Calcificada del Supraespinoso en un Triatleta Senior

AUTORES

Dr. Dallo Lazzarini Ignacio
Dr. Santa Coloma Ezequiel

CORRESPONDENCIA

Dr. Ignacio Dallo Lazzarini
ignaciodallo@hotmail.com

## Resumen

Palabras clave
Tendinitis calcificada, plasma rico en plaquetas, triatlón

Presentamos el caso de un hombre de 62 años de edad, que practica triatlón con tendinitis calcificada del hombro tratada con inyección de plasma rico en plaquetas.

## Abstract

Keywords
Rotattor cuff, Recalcitrant tendinitis, platelet-rich plasma, triathlon

We report the case of a 62 year old practicing triathlon with a calcified tenditis of the shoulder treated with injection of platelet-rich plasma.

## Presentación del caso

En agosto del 2013 un hombre triatlonista de 62 años de edad que compite a nivel internacional en la categoría senior se presentó al consultorio de uno de los autores con intenso dolor en el hombro derecho de 1 año de evolución. Con imposibilidad de la abducción por encima de los 90$^0$. Había sido tratado con fisiokinesioterapia , consistente en ultrasonido, magnetoterapia y ejercicios de Codman. AINES vía oral y una infiltración con corticoides en el espacio subacromial. El paciente manifestaba que la omalgia le impedía nadar por lo que se hallaba limitado en su entrenamiento.

Las radiografías mostraron calcificación en el manguito rotador distal en el área de la inserción del supraespinoso (Fig. 1). En las imágenes de Resonancia Magnética se observaba tendinosis en la inserción distal del Supraespinoso, sin ruptura (Fig. 2).

El paciente fue tratado mediante dos infiltraciónes con guía ecográfica con plasma rico en plaquetas. Separadas por 4 semanas una de la otra. Si bien este método ha sido utilizado con éxito y cuenta con abundante bibliografía que lo respalda para el tratamiento de las lesiones del cartílago, desgarros musculares, fracturas no consolidadas, y tendinopatías. Fue pensado como un tratamiento sintomático. [7]

El paciente comenzó a referir una mejora progresiva del dolor después de 2 semanas de la primera aplicación, a partir de lo cual se lo sometió a un protocolo específico de rehabilitación fisiokinesica y a ejercicios en pileta en forma progresiva. A los 6 meses, el paciente no solo se encontraba totalmente asintomático sino que además tenía una resolución completa, en las radiografías, de la tendinitis calcificada (Fig. 3). Con más de un año de seguimiento, el paciente se encuentra libre de dolor, con rango completo de movimiento, habiendo retomado todas sus actividades deportivas al nivel previo a la lesión.

## Discusión

La tendinitis calcificante del hombro se produce debido al depósito de calcio en los tendones del manguito rotador especialmente en el tendón supraespinoso, causando a menudo dolor agudo. Este proceso de mediación celular puede ser de naturaleza crónica, pero es generalmente autolimitado. La tendinopatía del tendón supraespinoso generalmente se desarrolla en la "zona crítica" entre 1,25 y 2,5 cm proximal al sitio de inserción [1,2] , debido al déficit de vascularización cuando el brazo está en abducción, en particular en particular en su cara articular. [2,3,4,5,6]
El tratamiento no quirúrgico sigue siendo la elección, con una tasa de éxito de hasta el 90%. Cuando este falla y los síntomas lo justifian, la punción o la extirpación quirúrgica, por artroscopia, está indicada. La acromioplastía no está indicada excepto signos radiográficos de pinzamiento. Si se deja un defecto grande del tendón luego de la eliminación del material caseoso, se debe suturar para prevenir la progresión de la rotura y estimular la curación.

Los tratamientos para la tendinitis calcificada implican fisiokinesioterapia, terapia de ondas de choque extracorpóreas, e infiltraciones con corticosteroides El plasma rico en plaquetas no se ha difundido para esta condición. La bioactividad de plasma

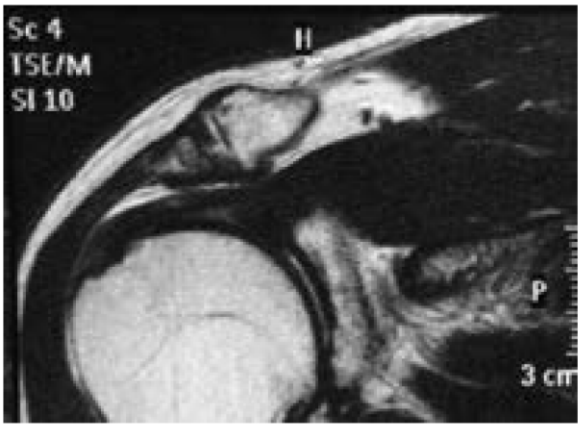


Fig. (1).

Fig. (2).

rico en plaquetas se basa en la liberación progresiva y equilibrada de un grupo de proteínas para estimular la cicatrización de los tejidos, incluyendo el factor de crecimiento derivado de plaquetas, factor de crecimiento transformante-b1, el factor de crecimiento insulino símil, entre otros. [7,8]

La incidencia de tendinitis calcificada en pacientes asintomáticos es de aproximadamente 2,7% a 20% 10-13. Alrededor de un 35% a 45% de estos pacientes pueden evolucionar a la omalgía con el tiempo [10,11]. La incidencia de tendinitis calcificada en pacientes con hombros dolorosos es aproximadamente 6,8% .[12] Casi el 90% de las calcificaciones se producen en el supraespinoso y el infraespinoso. [10,11,14 15] El calcio tiende a depositarse en 1,5 a 2 cm de la inserción del tendón en el troquiter en la "zona de estrés" [16,17] Siendo mas frecuente en mujeres (60 a 77%) de edad media. [10,11,12,15]. El calcio tiende a depositar en fibras tendinosas degenerados, el proceso es mediado por las células en un micro ambiente propicio, no habiéndose encontrado correlación entre la tendinitis calcificada y el trauma. [19,20,21,22,23]

La tendinitis calcificada se desarrolla en 3 etapas. La etapa de pre-calcificación, donde los tenocitos sufren una metaplásia transformándose en condrocitos y luego en fibrocartílago. La etapa de la calcificación, donde el fosfato de calcio se deposita y luego es reabsorbido, aumentado la vascularización regional. Por último la etapa de post-calcificación, donde el calcio se reabsorbe y el área se remodela .[17,24]

El principal síntoma de tendinitis calcificada es el dolor, que aumenta en el inicio de la etapa de resorción, el aumento de la vascularización eleva la presión intratendinosa que se relaciona con el agravamiento del síntoma. Por su parte la acumulación de calcio puede conducir a la compresión del ligamento coracoacromial, el cual se encuentra ricamente inervado. Los síntomas generalmente duran de 2 a 3 semanas de la fase aguda, 8 semanas en la fase subaguda y pueden extenderse por más de 3 meses en la fase crónica. [25]

Los depósitos de calcio se forman en el tejido del tendón, no afectando la unión tendón-hueso. Su extensión y densidad son visibles en las radiografías.[26] El patrón tipo I tiene un aspecto aterciopelado con una periferia mal definida y por lo general se ve en casos agudos. En el tipo II, la densidad es homogénea y los límites de la lesión están mejor definidos. [15] En las etapas crónicas, el depósito es denso y bien definido, con una densidad homogénea. En la etapa de resorción o aguda, el depósito es brumoso, e indefinido, y muestra la densidad irregular. La ecografía también es útil para visualizar tendinitis calcificada, con un rendimiento diagnóstico superior al 90% .[27]

Los pacientes con tendinitis calcificada no presentan alteraciones metabólicas asociadas a las concentraciones de calcio o fósforo en sangre u orina. Sin embargo, tienen una alta incidencia de genotipo HLA-A1 (50%) en comparación con los pacientes con desgarros del manguito de los rotadores (27%) y controles (26%). [28]

Los tratamientos conservadores y quirúrgicos tienen resultados comparables, la evolución natural de la tendinitis calcificada, es la desaparición espontanea de los depósitos de calcio en el 9% de los pacientes en un periodo de 3 años. El 90% de los pacientes son tratados de forma conservadora.[31] El tratamiento con ondas de choque logra una resolución radiográfica de los depósitos de calcio de un 75% a los 6 meses. [29] La infiltración con corticoides + anestésicos locales lograr resultados favorables en el 70% de los pacientes. [33,34] El lavado mediante punción con guía ecográfica con 1 o 2 agujas presenta similares resultados que los corticoides a los 6 meses, incluso para los depósitos de calcio de> 5 mm.[36,37,38] La cirugía está indicada en el 10% de los paciente que no responden al tratamiento conservador.

## Conclusión

En nuestro caso, no podemos atribuir el éxito exclusivamente al uso del plasma rico en plaquetas, ya que la tendinitis calcificada tiende a recuperarse de manera espontánea. Sin embargo, nuestro paciente logra un alivio completo del dolor, la resolución radiográfica de los depósitos de calcio y el retorno a la actividad deportiva de competencia en 6 meses, luego de haber fracasado durante un año con el tratamiento conservador e incluso infiltraciones con corticoides.

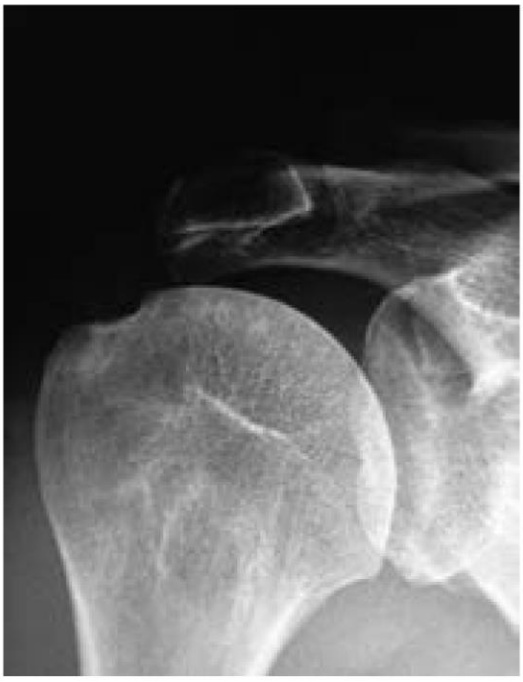

Fig. (3).

Bibliografía:


1. Codman EA. The Shoulder. Boston: Thomas Todd; 1934.

2. Moseley HF, Goldie I. The arterial pattern of the rotator cuff of the shoulder. J Bone Joint Surg Br 1963;45:780-9.

3. Rothman RH, Parke WW. The vascular anatomy of the rotator cuff. Clin Orthop Relat Res 1965;41:176-86.

4. Brooks CH, Revell WJ, Heatley FW. A quantitative histological study of the vascularity of the rotator cuff tendon. J Bone Joint Surg Br 1992;74:151-3.

5. Rathbun JB, Macnab I. The microvascular pattern of the rotator cuff. J Bone Joint Surg Br 1970;52:540-53.

6. Lohr JF, Uhthoff HK. The microvascular pattern of the supraspinatus tendon. Clin Orthop Relat Res 1990;254:35-8.

7. Anitua E, Sanchez M, Orive G, Andia I. The potential impact of the preparation rich in growth factors (PRGF) in different medical fields. Biomaterials 2007;28:4551-60.

8. Wildemann B, Schmidmaier G, Brenner N, Huning M, Stange R, Haas NP, et al. Quantification, localization, and expression of IGF-I and TGF-beta1 during growth factor-stimulated fracture healing. Calcif Tissue Int 2004;74:388-97.

9. Wildemann B, Schmidmaier G, Ordel S, Stange R, Haas NP, Raschke M. Cell proliferation and differentiation during fracture healing are influenced by locally applied IGF-I and TGF-beta1: comparison of two proliferation markers, PCNA and BrdU. J Biomed Mater Res B Appl Biomater 2003;65:150-6.

10. Bosworth BM. Examination of the shoulder for calcium deposits. J Bone Joint Surg 1941;23:567-77.

11. Bosworth BM. Calcium deposits in the shoulder and subacromial bursitis: a survey of 12,122 shoulders. JAMA 1941;116:2477-82.

12. Welfling J, Kahn MF, Desroy M, Paolaggi JB, de Seze S. Calcifications of the shoulder. II. The disease of multiple tendinous calcifications [in French]. Rev Rheum Mal Osteoartic 1965;32:325-34.

13. Ruttimann G. Uber die Haufigkeit rontgenologischer Veränderunger bei Patienten mit typischer Periarthritis humeroscapularis und schultergesunden. Inaugural Dissertation, Zurich, 1959.

14. Plenk HP. Calcifying tendinitis of the shoulder: a critical study of the value of x-ray therapy. Radiology 1952;59:384-9.

15. De Palma AF, Kruper JS. Long-term study of shoulder joints afflicted with and treated for calcific tendinitis. Clin Orthop 1961;20:61-72.

16. Bateman JE. The neck and shoulder. Philadelphia: WB Saunders; 1978.

17. Hurt G, Baker CL Jr. Calcific tendinitis of the shoulder. Orthop Clin North Am 2003;34:567-75.

18. Macnab I. Rotator cuff tendinitis. Ann R Coll Surg Engl 1973;53:271-87.

19. McLaughlin HL. Lesions of the musculotendinous cuff of the shoulder. III. Observations on the pathology, course and treatment of calcific deposits. Ann Surg 1946;124:354-62.

20. Uhthoff HK, Dervin GF, Loehr JF. Tendinitis calcificante. In: The shoulder, 3rd Ed. Rockwood C Jr, Matsen FA III, Wirt MA, Lippitt SB, editors. New York: Elsevier; 2006.

21. Mohr W, Bilger S. Basic morphologic structures of calcified tendopathy and their significance for pathogenesis [in German]. Z Rheumatol 1990;49:346-55.

22. Siegal DS, Wu JS, Newman JS, Del Cura JL, Hochman MG. Calcific tendinitis: a pictorial review. Can Assoc Radiol J 2009;60:263-72.

23. Uhthoff HK. Calcifying tendinitis, an active cell-mediated calcification. Virchows Arch A Pathol Anat Histol 1975;366:51-8.

24. Rizzello G, Franceschi F, Longo UG, Ruzzini L, Meloni MC, Spiezia F, et al. Arthroscopic management of calcific tendinopathy of the shoulder: do we need to remove all the deposit? Bull NYU Hosp Jt Dis 2009;67:330-3.

25. Lippmann RK. Observations concerning the calcific cuff deposit. Clin Orthop 1961;20:49-60.

26. Uhthoff HK, Sarkar K, Hammond I. Significance of density and demarcation of calcifications in calcifying tendinitis [in German]. Radiologe 1982;22:170-4.

27. Hartig A, Huth F. Neue aspekte zur morphologie und therapie der tendinosis calcarea der schultergelenke. Arthoskopie 1995;8:117-22.

28. Sengar DP, McKendry RJ, Uhthoff HK. Increased frequency of HLA-A1 in calcifying tendinitis. Tissue Antigens 1987;29:173-4.

29. Moseley HF. The results of nonoperative and operative treatment of calcified deposits. Surg Clin North Am 1963;43:1505-6.

30. Gartner J, Heyer A. Calcific tendinitis of the shoulder [in German]. Orthopade 1995;24:284-302.

31. Gschwend N, Scherer M, Lohr J. Tendinitis calcarea of shoulder joint [in German]. Orthopade 1981;10:196-205.

32. Rompe JD, Rumler F, Hopf C, Nafe B, Heine J. Extracorporal shock wave therapy for calcifying tendinitis of the shoulder. Clin Orthop Relat Res 1995;321:196-201.

33. Pfister J, Gerber H. Chronic calcifying tendinitis of the shoulder-therapy by percutaneous needle aspiration and lavage: a prospective open study of 62 shoulders. Clin Rheumatol 1997;16:269-74.

34. Aina R, Cardinal E, Bureau NJ, Aubin B, Brassard P. Calcific shoulder tendinitis: treatment with modified US-guided fineneedle technique. Radiology 2001;221:455-61.

35. Patterson RL, Darrach W. Treatment of acute bursitis by needle irrigation. J Bone Joint Surg 1937;19:993.

36. Yoo JC, Koh Kh, Park WH, Park JC, Kim SM, Yoon YC. The outcome of ultrasound-guided needle decompression and steroid injection in calcific tendinitis. J Shoulder Elbow Surg 2010;19:596-600.

37. Farin PU, Rasanen H, Jaroma H, Harju A. Rotator cuff calcifications: treatment with ultrasound-guided percutaneous needle aspiration and lavege. Skeletal Radiol 1996;25:551-4.

38. Serafini G, Sconfienza LM, Lacelli F, Silvestri E, Aliprandi A, Sardanelli F. Rotator cuff calcific tendonitis: short-term and 10-year outcomes after two-needle US-guided percutaneous treatment: nonrandomized controlled trial. Radiology 2009;252:157-64.