ANATOMIA DEL LIGAMENTO CRUZADO POSTERIOR EN RELACION CON LAS PLASTICAS LIGAMENTARIAS POSTERIORES DE LA RODILLA

RELATOR: DR. OMAR LENCINA

INTRODUCCION

La anatomía del ligamento cruzado posterior de la rodilla ha sido frecuentemente estudiada en libros de anatomía y trabajos científicos de ortopedia y traumatología, sólo algunos artículos han hecho referencia a su precisa anatomía en relación con: Las inserciones tibiales y femorales; su ubicación tridimensional en la rodilla; la longitud y ancho de sus fibras; su sistema vascular y su inervación.
Finalmente, la utilización de la resonancia magnética nuclear, es de gran utilidad para el conocimiento del ligamiento cruzado posterior, (LCP), no solamente en el diagnóstico y tratamiento de las lesiones ligamentarias, sino también en los reemplazos articulares de la rodilla.

SUMMARY

The anatomy of the posterior cruciate ligament of the knee is frequently referred to in anatomy text books and orthopedic reports, but only few of them make reference of the importance that have the posterior cruciate ligament in relationship with the femoral and tibial attachment, its tridimensional situation, the fibers length and width, nerve and vascular supply. Finally, the application of magnetic resonance image and arthroscopic surgery not only in the diagnosis and treatment of ligamentous injuries but also in total knee arthroplasty.

MATERIAL Y METODOS

Se disecaron 15 rodillas cadavéricas de ambos sexos, formalizadas al 10% sin antecedentes de cirugía previa de rodilla, se tomaron 4 especímenes inyectados con butcalor para estudiar la irrigación ligamentaria. Se trabajaron con piezas óseas: Fémures y tibias para el análisis de sus inserciones, se tomaron fotografías de los preparados disecados y se realizó una filmación de todo el trabajo para obtener un video para la enseñanza anatómica del L.C.P.
Se estudiaron 20 R.M.N de rodillas sin lesión del L.C.P y se estudiaron 3 casos de lesiones ligamentarias de rodilla para estudiar los criterios diagnósticos de las lesiones del L.C.P.

RESULTADOS

MORFOLOGÍA DEL L.C.P:

Es vertical en su ubicación a nivel de la rodilla en una visión tridimensional.
Tiene 2 fascículos que son constantes, la banda postero medial (BPM) y la banda antero lateral (BAL).

La BPM mide 1/3 del LCP, se tensa en extensión y es ligeramente más oblícua. La BAL es 2/3 del LCP, se tensa en flexión y es ligeramente más horizontal. Fig I.

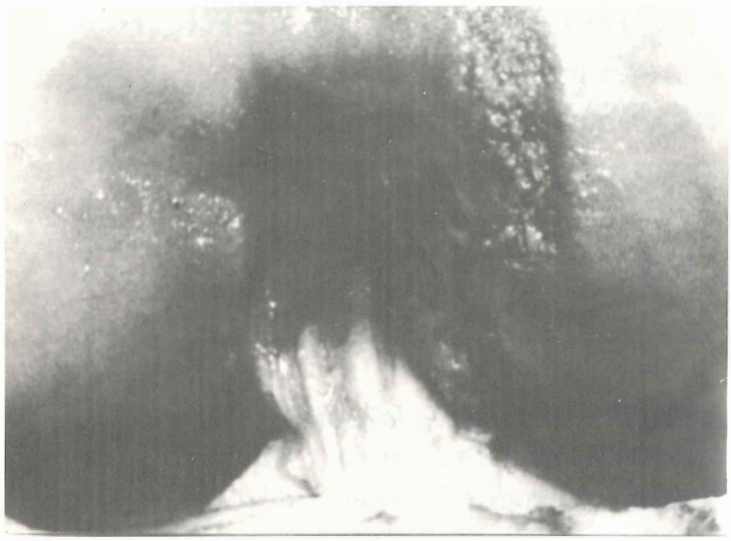

Mide promedio 38 mm +/- 2 de longitud, 13 mm +/- 4 de ancho y el espesor promedio es 4 mm +/- 2 en sus extremos de inserción y 3 +/- 1 en su parte central.

Inserción femoral del LCP - Fig. II

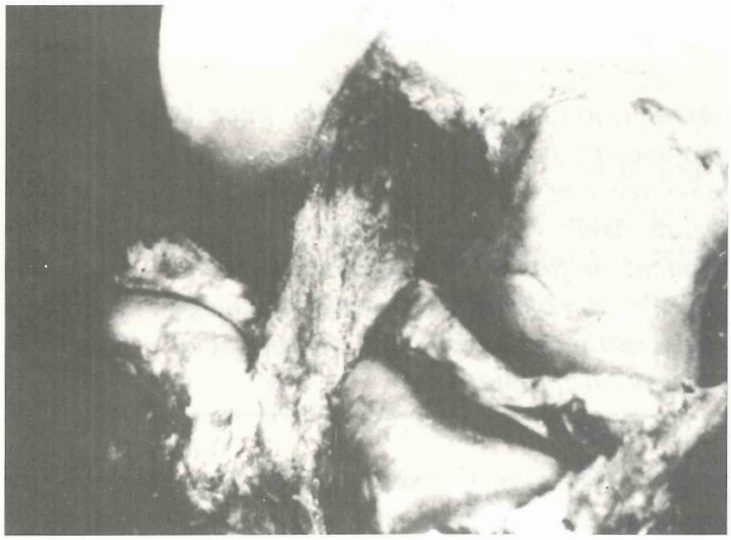

Se inserta en la parte posterior y externa del cóndilo femoral interno, tiene forma de semiesfera. Su inserción mide 3 mm +/- 1 mm de profundidad y 32 mm +/- de ancho, su ubicación en relación al cartílago femoral mide 20 mm +/- 3 mm y se ubica 25 mm +/- 4 mm del tubérculo del 3º aductor en una proyección horizontal latero medial.

Inserción tibial del LCP - Fig. III

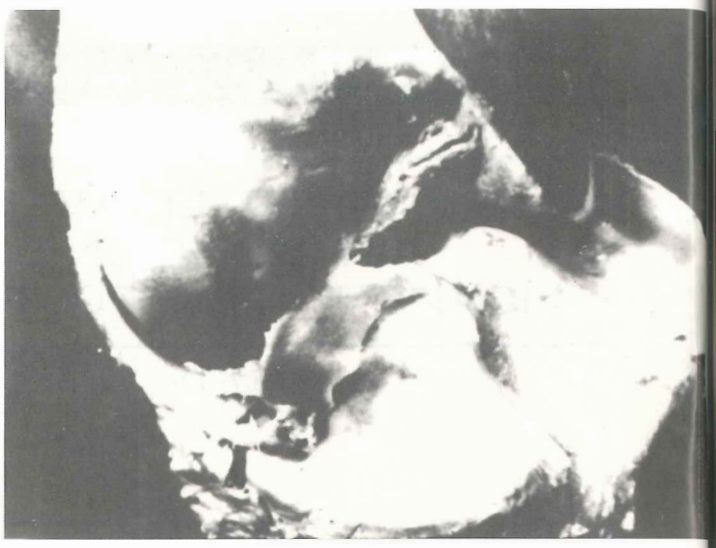

Se ubica 10 mm +/- 3 mm desde la interlínea articular hacia distal. La inserción tibial se ubica en la parte posterior de la tibia; las fibras del LCP se insertan en la tibia en una dirección desde medial ligeramente hacia lateral.

Ligamentos meniscofemorales - Fig. IVA

Ligamentos meniscofemorales - Fig. IVB

Son los mal llamados ligamentos accesorios de la rodilla; se extienden desde el cuerno posterior del menisco externo y discurre por detrás del LCP, el ligamento meniscofemoral posterior o de Wrisberg (LMFP) y el que se ubica por delante del LCP es el llamado ligamento meniscofemoral anterior o ligamento de Humphrey (LMFA). De las 15 rodillas disecadas se encontraron en 9 el LMFP representando el 65% y del LMFA se encontraron 5 especímenes representando el 35% de los hallazgos, y no se ubicaron ambos ligamentos en una misma rodilla.
El ligamento de Wrisberg mide 8,5 mm +/- 2 mm de ancho y 36 mm de longitud y el ligamento de Humphrey mide 4,3 mm +/- 1 mm de ancho y 35,5 mm +/- 1 mm de longitud.

DISCUSION

3 -6 -14

El LCP debe su nombre a su inserción posterior a nivel de la tibia; tiene la característica de ser un ligamento intrarticular e intrasinovial, debido a que la sinovial de la rodilla, lo recubre en sus caras medial, lateral y anterior, quedando la cara posterior del LCP en íntimo contacto con la cápsula articular y el perióstio de la tibia. El LCP[3] está localizado justo en el eje rotatorio longitudinal de la rodilla ligeramente medial al centro de la misma.
El LCP es el responsable de resistir[9] la traslación posterior de la tibia sobre el fémur en el 95 % de su función; además contribuye manteniendo el mecanismo de atornillado que cumple en la posición de seguridad de rodilla en la hiperextensión.
La sección completa del LCP como lo ha demostrado Hughston[7] no produce un significativo aumento de la rotación interna y externa de la tibia y sí produce una significativa traslación posterior.
Consecuentemente, después de una lesión aislada del LCP[4], pocas lesiones meniscales se producen como secuelas, pero sí existe una lesión combinada del LCP y las estructuras postero y degenerativas articulares debido a los frecuentes episodios de inestabilidad. La última gran función del LCP es resistir el movimiento de varo y valgo asociado a los ligamentos laterales y cruzado anterior en forma secundaria.
Con respecto a sus inserciones, fueron bien estudiadas por Girgis y colaboradores y la aplicación anatómica de la ubicación del punto isométrico femoral para las plásticas de LCP, está orientada a 10 mm del borde proximal del cartílago articular a nivel del cóndilo femoral interno en su vertiente externa, en la rodilla de frente sería la hora 10 para las rodillas izquierdas y en la hora 1 para las rodillas derechas; la inserción femoral es la más importante para la biomecánica de las plásticas del LCP. El punto isométrico tibial no es tan importante y preciso pués el área es muy pequeña y se ubica en el centro de la inserción anatómica habitual del LCP.
Los ligamentos meniscofemorales varían notablemente en su tamaño y aparición según investigaciones personales, cada LMF tiene características propias:

LMF A: Lig. Humphrey - Tiene dirección oblícua ascendente medial.
-Siempre por delante del LCP.
-Cubierto por la sinovial.
-Oscuro a la visión intrarticular.
-Escondido en la vista posterior.
-Es el más débil de los LMF.

LMF posterior: Lig. Wrisberg
-Es lo más posterior de lo intrarticular de la rodilla.
-Nunca está cubierto por sinovial.
-De fácil acceso a la visión artroscópica.
-Es el más fuerte de los LMF.

La función de ambos LMF es mantener el cuerno posterior del menisco externo en constante relación de rotación con el fémur.
La acción del LMF se puede poner en evidencia cuando la rodilla se encuentra en flexión; y el cóndilo femoral se dirige hacia adelante sobre el platillo tibial, en este momento el LMF se tensa y tracciona sinérgica la acción del músculo poplíteo, cuyas fibras se insertan en la parte postero lateral de dicho menisco. La rotación interna del fémur con la tibia fija con la rodilla en flexión, relaja al LMF.
Los LMF fueron descriptos por Poirier y Charpy[11] quienes se refirieron a estos ligamentos como el 3º ligamento cruzado de la rodilla pués cumple con los postulados del Testut comunes al LCA y LCP.

1º Tienen doble oblicuidad
2º Dirección inverso uno del otro
3º Doble entrecruzamiento

La irrigación del LCP[1-13] es muy rica y está asegurada por ramas de la arteria genicular medial y lateral inferior, que desde su ubicación perimeniscal, se dirigen en forma ascendente, al LCP y ramas de la

genicular media que perforan la cápsula articular y alcanzan al LCP, en forma secundaria contribuyen ramos ascendentes de la circunfleja femoral y la recurrente peronea. El tejido sinovial que recubre al LCP es el mayor aporte vascular a este ligamento, la base del LCP es irrigada por ramos capsulares de la arteria poplítea y la arteria genicular inferior, no se encontraron vasos que corran a través de las inserciones óseas.

La inervación del LCP - Según los trabajos de Kennedy[9] y Col se distinguen 2 grupos de nervios aferentes- Un grupo posterior que incluye un ramo articular posterior y anterior del nervio obturador y ramos derivados del nervio peroneo femoral y safeno.

Además, por microscopía electrónica se encontraron organelas de Golgy; corpúsculos fisiformes de 200 um de largo y 75 um de diámetro; órganos de Ruffini y corpúsculos de Paccini. Se ha demostrado que se ubican en la superficie del LCP cercanos a la vaina sinovial, se encontraron en la inserción femoral ocupando el 5 % del ligamento; estos elementos juegan un rol importante en la orientación posicional y sensitiva del LCP, pero no se ha probado su función en las reconstrucciones. En el diagnóstico por imágenes[12] ofrece con la resonancia nuclear magnética (RNM) imágenes de gran especificidad lesional cercano 95%. Fig. VI

En una rodilla en rotación externa de 15º el LCP ofrece en la imágen RNM, una visualización sencilla donde se aprecia al ligamento en toda su longitud en un corte sagital; tiene un trayecto curvilíneo en la cara axial del cóndilo femoral interno dirigiéndose a la región posterior de la meseta tibial a la que desborda en su cara posterior, tiene una baja intensidad de resonancia y con ligera flexión de rodilla se observa en mayor tensión.

En la visión artroscópica[10] del LCP la imágen anatómica varía si se observa desde la parte anterior con indemnidad del LCA, se lo aprecia cubierto por el tejido sinovial situado en forma medial al LCA. Si se realiza un abordaje postero medial o postero lateral, se puede delimitar a los 2/3 postero inferiores del LCP.

En las inestabilidades crónicas con lesión del LCA se aprecian 2 imágenes del LCP, una de normalidad si la lesión LCA es total y si existe una lesión del LCA con caída y cicatrización sobre el LCP, lo cual modifica su apariencia y su grosor.

CONCLUSIONES

1) Jerarquizar las investigaciones anatómicas y biomecánicas del LCP.
2) El aporte de datos anatómicos para mejorar el conocimiento en las plásticas ligamentarias agudas y crónicas del LCP y en los reemplazos totales de rodilla.
3) El estudio de los diferentes cambios de tensión del LCP y su aplicación semiológica.
4) El conocimiento de la íntima relación entre el LCP, los ligamentos menisco femorales, el músculo poplíteo y el menisco externo.
5) La ubicación artroscópica y los puntos isométricos para su aplicación quirúrgica en las reparaciones ligamentarias.
6) La utilización del estudio anatómico con imágenes de video para la enseñanza anatómica y la mostración de la dinámica articular y ligamentaria de la rodilla.
7) El rol de la RNM en el diagnóstico de la certeza de las lesiones agudas del LCP.

BIBLIOGRAFIA

1. Arnoczy Sp: The microvasculature of the cruciate ligaments and its response to injury. J. Bone Joint Surgery. GIA 1221-1229. 1979.
2. Bouchet Alain: Anatomía descriptiva topográfica y funcional. Editorial Panamericana 1979.
3. Brantigan O. C.: The mecanics of the ligaments and menisci of the knee joint J. Bone Joint Surgery, 23A 44-66 1941.
4. Clancy WG.: Treatment of knee joint instability secondary to rupture of the P. C. L. J. Bone Joint Surgery. 65A 310 1983.
5. Girgis FG: The cruciate ligaments of the knee. Joint Clin Orthopedy, 106 216, 1975.
6. Grood ES; Noyes: Limits of movements in the human knee. J. Bone Joint Surgery 1988, 70A 88-97.
7. Hughston JC.: Reconstruction of the posterior crossed ligament. Clin Orthop. 1982, 164-59-77.
8. Johnson JC.: Current Concept Review: Posterior cruciate ligament. Knee Surgery 1990 July 143-153.
9. Kennedy JC.: The posterior cruciate ligament. J. Trauma 1967, 7 86-91. 367-377
10. Lysholm J; Gillquist J.: Arthroscopic Examination of the Posterior Cruciate Injures. AMS Sport Medicine 1981 9 86-91.
11. Poirier P. Charpy: Traite D'Anatomie Humanie. Paris Masson 1911 P 1892 1904 - Ref. C. Johnson.
12. Reichter MRI: The Knee Joint Normal Anatomy -

AJR 1985, 145 895-902.
11. Scapinelli R.: Studies on vasculature of the human knee.
14. Seebacher JR Warren: Structure of the posterolateral aspect of the knee. J. Bone Surgery 1982, 64A 536-541
15. Testut L: Tratado de Anatomía Humana. 6º Edición. Salvat.

DUONORT S.A.

- **Deportología: Especialistas en artículos de neoprene para el deportista en su linea Total Support.**
- Representantes en Argentina de marcas líderes de U.S.A., Europa y Asia.
- **Férulas Termoplásticas de Baja Temperatura.**
- Artículos para Miembro Superior e Inferior y elementos para rehabilitación.
- **Equipos para Artroscopía.**


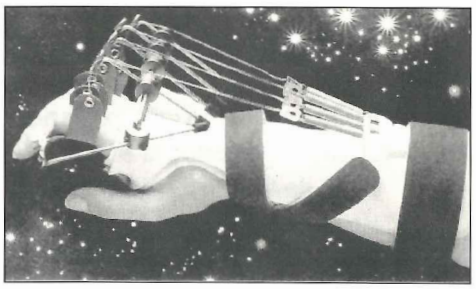
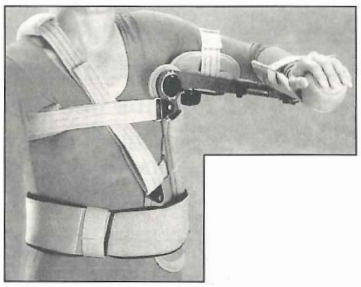

Paraná 1018 - Bs. As. - Argentina (1018) Tel: 812-4675 / 814-5376 / 813-3184 - Telfax.: 476-0245