XII SESION CIENTIFICA EXTRAORDINARIA DE LA A.A.O. Y T.

LIGAMENTO CRUZADO POSTERIOR SEMIOLOGIA Y CLASIFICACION

DR. VICENTE PAÚS
DR. PABLO DEL COMPARE

SEMIOLOGIA Y CLASIFICACION DE LAS LESIONES DEL LIGAMENTO CRUZADO POSTERIOR

El objetivo de esta mesa redonda es hacer una actualización del Ligamento Cruzado Posterior (L. C. P.).

Nosotros nos referiremos específicamente a la interpretación de la maniobras semiológicas y a la clasificación de estas lesiones. Para esto nos basamos en el análisis de una experiencia personal sobre 2.100 rodillas evaluadas con una misma metodología desde 1982; con ese fin confeccionamos una ficha de evaluación semiológica que fue presentada en el XXIII Congreso Argentino de Ortopedia y Traumatología de 1986 [15].

Solamente 64 (3%) rodillas presentaron lesión del L. C. P., lo que pone de manifiesto lo poco frecuente de esta patología.

Las maniobras semiológicas y la clasificación que presentamos son las que consideramos más útiles; pero otras pueden ser utilizadas.

FUNCIÓN EL LIGAMENTO CRUZADO POSTERIOR [2,3,6,9,12,y16]

Es el gran estabilizador de la rodilla. Actúa de la siguiente manera:

a) en la flexoextensión de la rodilla controla los movimientos de deslizamiento y "rodadura" de los cóndilos femorales sobre los platillos tibiales, esta acción es acompañada por el ligamento cruzado anterior.

b) limita la rotación externa de la tibia.

c) limita la extensión de la rodilla, evitando así el recurvatum.

d) impide el desplazamiento de la tibia hacia atrás o del fémur hacia adelante.

CONSIDERACIONES BIOMECÁNICAS [2,3,6,9,y12]

El ligamento cruzado posterior es el principal freno al cajón posterior, a 90º y 30º de flexión ejerce el 95 % de la resistencia al cajón posterior.

En ausencia del L. C. P. el ángulo postero-externo (P. A.. P. E.) ejerce el 58% y el ligamento lateral interno el 16% de la resistencia.

P. A. P. E.: cápsula reforzada por el ligamento fabello-peroneo o poplíteo arqueado, el tendón del poplíteo y sus uniones fibrosas, verdaderas expansiones sobre el cuerno posterior del menisco externo y sobre el peroné. Estas formaciones son reforzadas por el fascículo externo del gemelo y por bíceps. El ligamento lateral externo desde el punto de vista descriptivo no forma parte del P. A. P. E. pero en la práctica se asocia con las lesiones retroligamentarias. La función del P. A. P. E. es controlar el varo y la rotación externa, como así también la caída postero externa del platillo tibial

externo. Para Hughston, el L. C. P es el principal estabilizador estático de la rodilla, y su ruptura aislada da una inestabilidad en el plano antero-posterior sin componente rotatorio.
Bousquet sostiene que en el curso de la marcha tiene un rol dinámico y que es solicitado sobre todo en la primera fase de la marcha, es decir para dar el paso (balanceo), tibia fija en el suelo y el fémur en ligera flexión y balanceo, si no está el L. C. P. la tibia se va para atrás.
En casos de ruptura del L. C. P. la contracción del cuadriceps impide en extensión, así como en los primeros grados de flexión, la producción del cajón posterior.
Cuando la flexión se acentúa, se produce un deslizamiento de la tibia sobre el fémur hasta que las formaciones periféricas se tensan y permiten el movimiento de rodamiento de la flexión. Las consecuencias de ésto en las primeras fases de la marcha serán las siguientes:

I) Aumento de las fuerzas de cizallamiento a nivel del cartílago femoro-tibial, siendo más importante sobre el compartimento interno, ya que en esta fase hay tendencia al varo, acentuándose si el morfotipo es en varo. Esto es lo que explica el alto porcentaje de deterioro del compartimento interno, siendo constante en las lesiones del L. C. P. crónicos.

II) Aumento de las fuerzas de compresión de la rótula sobre la tróclea, factor agravante de la condropatía rotuliana.

III) Solicitaciones excesivas de las formaciones periféricas y en particular del P. A. P. E.; que en ausencia del L. C. P. asegura el 60% del freno posterior.
Estas solicitaciones repetidas y asociadas al varo en la primera fase de la marcha pueden producir una distensión del ángulo postero-externo.

MECANISMO DE RUPTURA[3, 4, 8, 10, 12 y 16]

El mecanismo más conocido es el traumatismo directo antero-posterior sobre una rodilla en flexión (accidente de moto, golpe contra tablero de automóvil, tackle de frente, caída sobre el suelo).
Estos mecanismos pueden dar una lesión aislada al L. C. P. por arrancamiento o avulsión ósea a nivel de la inserción tibial del ligamento, menos frecuentemente en su incersión femoral.
El mecanismo de hiperextensión no puede dar una lesión aislada de éste, ya que primero provoca una ruptura de las estructuras cápsulo-ligamentarias posteriores y eventualmente del ligamento cruzado anterior.
Para Hughston el mecanismo más frecuente es el stress en rotación, que produce una ruptura del L. C. P. asociado a lesiones periféricas internas y externas. Aquí la lesión se encuentra en el tercio medio o a nivel de la inserción femoral.
Clancy insiste en que la mayor cantidad de rupturas aisladas del L. C. P. con rodillas en flexión, el pie debe estar en flexión plantar, ya que si se encuentra en flexión dorsal el impacto producirá sobre la rótula, y que cuando el pie se encuentra en flexión plantar el impacto será sobre la tuberosidad anterior de la tibia.
La hemartrosis no es constante ya sea por lesión capsular asociada que hace difundir la sangre al hueco poplíteo o en los casos de avulsión de la espina tibial, por ser ésta extraarticular.

MANIOBRAS SEMIOLÓGICAS ESPECÍFICAS [1, 3, 4, 5, 6, 7, 9, 12, 14, 16, 17 y 19]

1- Test de Ritter (cajón posterior pasivo).
2- Test gravitacional de Goodfrey.
3- Test de recurvatum-varo y rotación externa.
4- Cajón Posterior: Neutro o "clásico"
Rotación interna
Rotación externa.
5- Hipermovilidad postero externa.
6- Reverse pivot-shift de Jakob.
7- Cajón posterior voluntario.
8- Aumento de la rotación externa.

Todas las maniobras deben ser hechas en forma comparativa y comenzar por un minucioso interrogatorio, el cual, si está bien dirigido hace en la mayoría de los casos el diagnóstico; por ejemplo: accidente de moto, traumatismo directo antero-posterior, dolor fémoro-patelar secundario, dolor postero externo, sensación de que la tibia se desplaza hacia adelante o hacia atrás y excepcionalmente inestabilidad.
Otro factor que se debe analizar es el morfotipo del paciente: normoeje, varo, valgo, recurvatum, y sus combinaciones.
Para aclarar términos haremos una diferenciación

entre estabilidad y laxitud.

INESTABILIDAD: Significa pérdida de la estabilidad (Estabilidad significa firmeza o seguridad en el espacio). La inestabilidad puede ser subjetiva u objetiva:
Subjetiva: es la que surge del interrogatorio, el paciente relata que siente una rodilla más floja que la otra; que algo entra y sale, o que al pisar un escalón se le va para un lado y para el otro. Pero hay que tener presente que ésta es una sensación de inestabilidad cuyas causas pueden ser numerosas; por ejemplo lesiones meniscales, lesión ligamentaria y su combinación con lo anterior, cuerpo libre intraarticular, rótula luxable, lesión del aparato extensor, tabes, secuela de fractura de platillo tibial externo, etc.
Objetiva: es la que valora el examinador ya sea en forma manual, mecánica (Artromet, KT 1.000, Cybex, etc.) o documentado con test radiológicos reproducibles en diferentes grados de acuerdo a los mm. de desplazamiento.
Hay que tener en cuenta que cuando hablemos de desplazamiento es siempre de la tibia con respecto al fémur.
Laxitud: Deriva del latín *laxitas*: relajamiento. Deriva de *laxo* (flojo, muy poco tenso), que no es sinónimo de patología. Esto es de valor, para no caer en el error de hacer el diagnóstico de rodilla inestable sin haber evaluado la laxitud de la rodilla no comprometida.
Teniendo en cuenta que laxitud se definiría como un defecto de tensión y de resistencia en las fibras conjuntivas y elásticas; no habría que confundirse con cuadros de hiperlaxitud articular patológica: Síndrome de Ehlers-Danlos.

Test de Ritter: (Test gravitacional).
Es un cajón posterior pasivo que se manifiesta al apoyar el paciente ambos talones sobre la mesa de exploración, con las rodillas en flexión de 30º a 45º.
Nos parece que es la primera maniobra que se debe realizar cuando uno evalúa la estabilidad de la rodilla, ya que nos permite definir con exactitud la situación real de la tibia y de esta manera evitar confundir un cajón anterior, con la reducción de una subluxación posterior de la tibia. Tal vez una de las causas de error diagnóstico más frecuente entre una lesión del L.C.A. con una del L.C.P. (fig. 1 y 2).

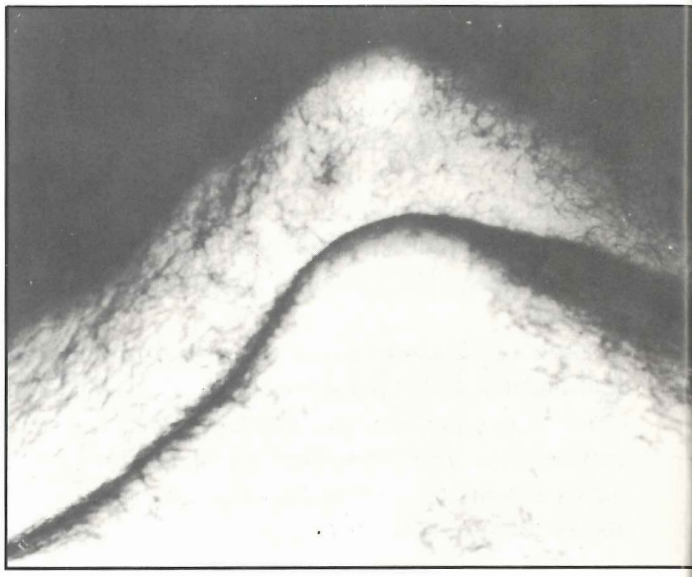

Fig. 1: Test de Ritter

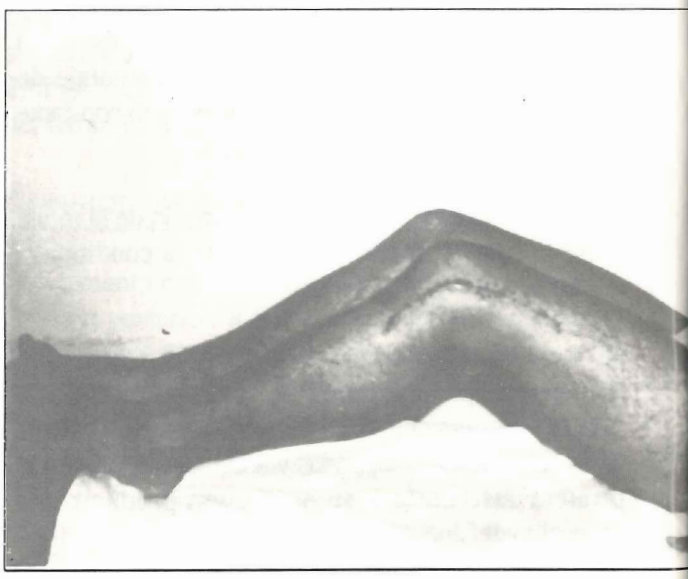

Fig. 2: Test de Ritter

Test de Goodfrey (Test gravitacional)
Póngase las caderas del paciente en 90º de flexión, estando en decúbito dorsal, flexiónense las rodillas en 90º mientras los talones de cada extremidad descansan en las manos del examinador. Mirando horizontalmente a través de las rodillas flexionadas, si existe laxitud posterior la tibia muestra una

evidente caída por efecto de la gravedad (fig. 3).
Fig. 3: Test de Goodfrey

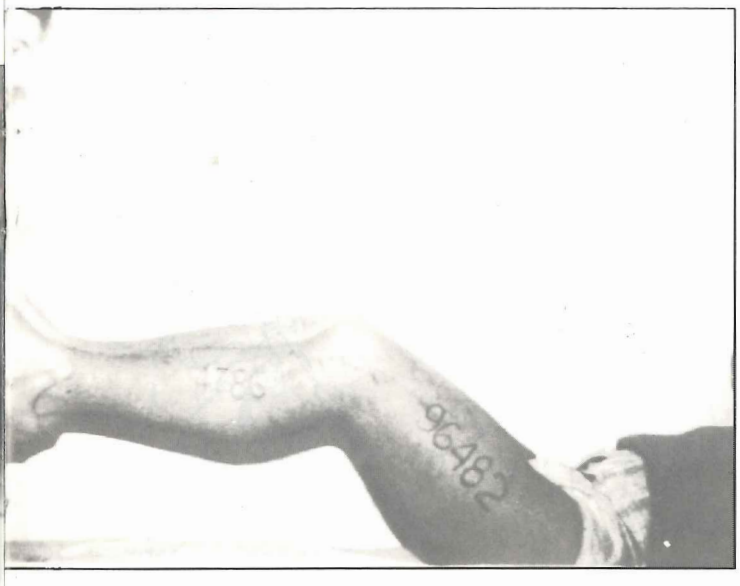

Test de Recurvatum Varo en Rotación Externa.
Permite detectar la rotación externa anormal de la tibia sobre el fémur, asociada con un recurvatum excesivo o en combinación con éste.
Hughston levanta al mismo tiempo ambas extremidades por el hallux, el grado de recurvatum y rotación de la tibia sobre el fémur (articular), que tiene lugar en el lado normal y en el patológico mientras se realiza la maniobra. Es para evaluar la inestabilidad rotatoria postero externa, pero cuando priva la hiperextensión sobre el varo y la rotación externa, pensar en la asociación lesional con el ligamento cruzado anterior (fig 4).
Fig 4: Test de recurvatum varo en rotación externa.

Cajón Posterior.
Lo tomaremos en tres posiciones: Neutro o Directo
Rotación Interna
Rotación Externa.
Neutro: es el clásico cajón posterior directo que traduce una lesión única del L.C.P. (fig. 5).
Fig. 5: Neutro o directo

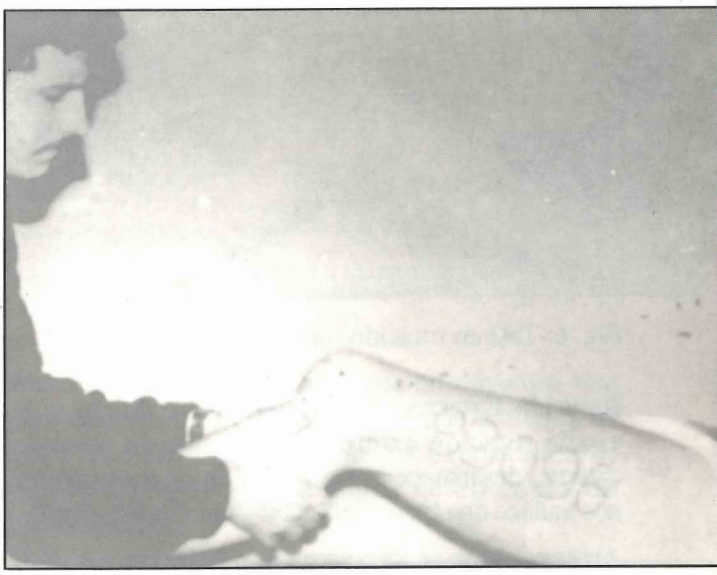

Rotación Interna: este es un cajón posterior directo que aumenta en rotación interna y disminuye o desaparece en rotación externa. Es la traducción de la lesión del L.C.P. y del ángulo postero interno o P.A.P.I.
P.A.P.I.: formado por el segmento posterior del menisco interno, el engrosamiento capsular posterior reforzado por el gemelo interno y el tendón del semimembranoso con sus expansiones (fig 6).

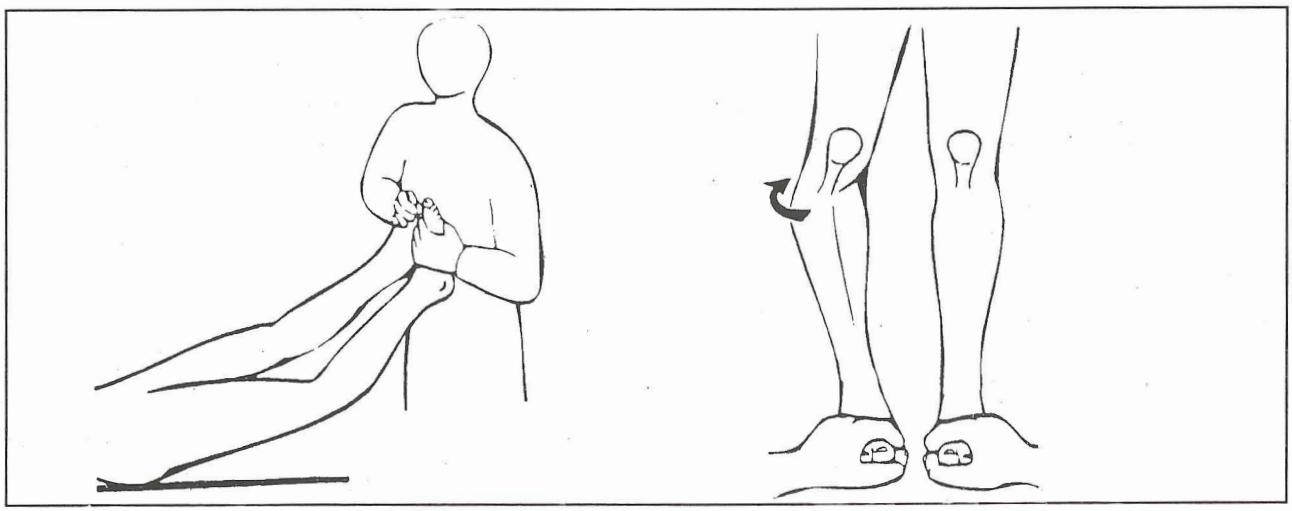

Fig. 6: Test en rotación interna

Rotación Externa: al cajón posterior o directo se le asocia rotación externa. Si aumenta en rotación externa, desaparece o disminuye en rotación interna nos traduce una lesión del L.C.P. y del P.A.P.E. (fig 7).

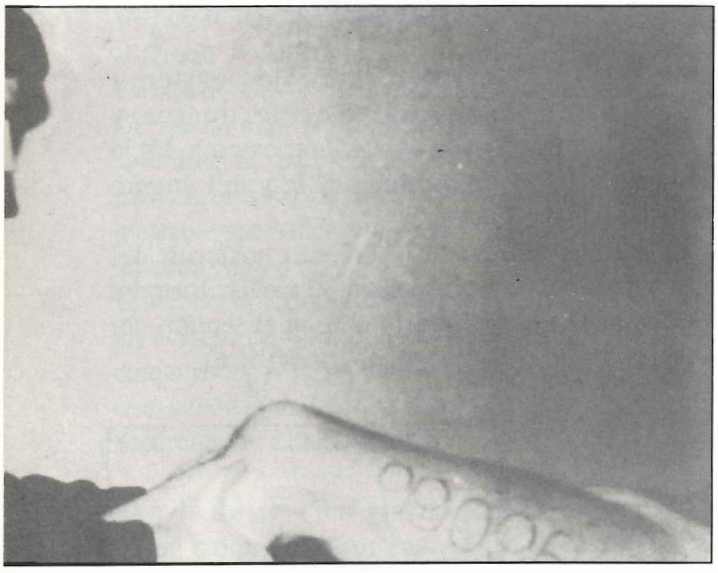

Fig. 7: Test en rotación externa.

Hipermovilidad póstero-externa: (H.P.E)
Acá no hay un cajón posterior directo o neutro, pero sí hay un cajón o hipermovilidad póstero externa. Para nosotros es la traducción del L.C.P. indemne y una distensión del ángulo póstero externo o P.A.P.E. En estos casos, donde se produce la ruptura del P.A.P.E, el platillo tibial externo realiza una rotación externa sobre el L.C.P. sano, viéndolo de perfil el platillo tibial externo va hacia posterior, mientras que el platillo tibial interno no se modifica. Este cajón póstero-externo puede ser negativo en neutro y desaparecer totalmente en rotación interna (fig. 8).

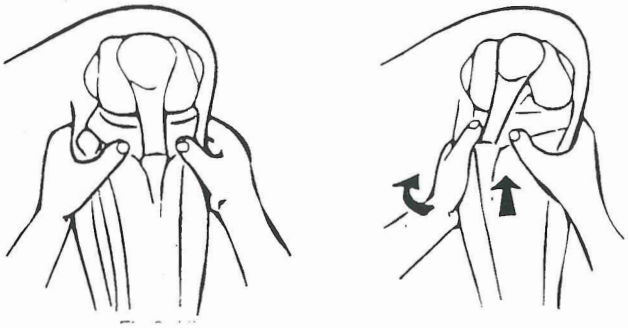

Fig. 8: Hipermovilidad póstero-externa (H.P.E).

Reverse Pivot Shift (resalto póstero-externo):
Es un test dinámico descripto por Jakob (1981) para poner en evidencia una laxitud póstero-externa.
El paciente está en decúbito dorsal, el examinador flexiona la rodilla 45º e imprime una hiperrotación externa de la pierna, tomándola del pie.
Al pasar a la extensión, se produce un resalto en la parte externa de la rodilla.
Al comienzo de este test, el platillo tibial externo está inicialmente subluxado a posterior por la flexión y la hiperrotación externa; al pasar a la extensión se produce una reducción brusca (fig. 9).

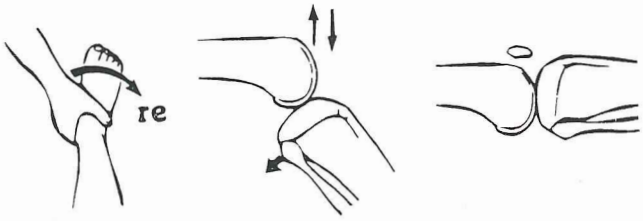

Fig. 9: Reverse pivot-shift.

Se debe diferenciar del Pivot-Shift (resalto antero-externo) para el ligamento cruzado anterior donde el resalto es de salida o subluxación anterior y no de reducción. Este debe tomarse en neutro, rotación interna y rotación externa (fig. 10).



Fig. 10: Pivot-shift.

Tal vez lo más importante para destacar es la posición de donde parte el platillo tibial externo; en el reverse Pivot-Shift es desde una posición póstero-externa, mientras que en el Pivot-Shift clásico parte de la posición neutra. El reverse Pivot-Shift no se produce con la pierna en rotación interna ya que esta maniobra reduce la subluxación posterior del platillo tibial externo en el momento de la flexión.

Esta maniobra introduce una noción dinámica que para nosotros no es la realidad, ya que a diferencia del Pivot-Shift (L.C.A.) no es espontáneo ni reconocido por los pacientes como causa de inestabilidad.

Debido a esto nosotros preferimos la maniobra que pone en evidencia la hipermovilidad póstero-externa que no traduce una inestabilidad (del paciente) pero sí el grado real de laxitud (fig. 11).

Fig. 11: Reverse pivot-shift de Jakob

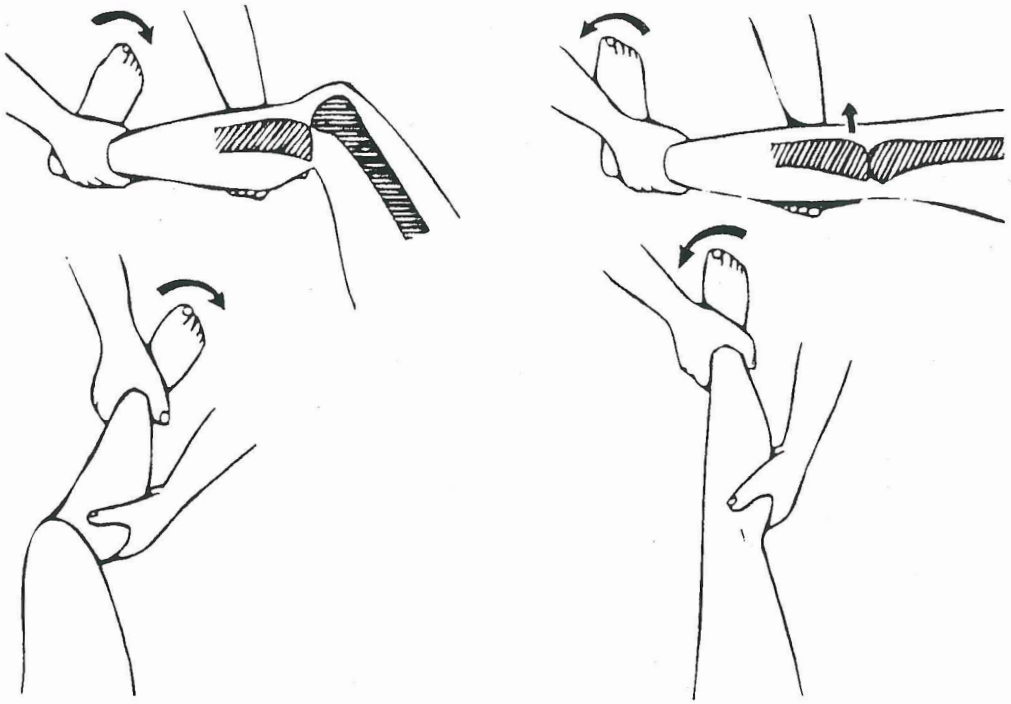

Cajón posterior provocado voluntariamente:
Con la rodilla en 45º de flexión con el talón apoyado en la mesa de exámen, se le pide al paciente que ponga tensos los músculos del compartimiento posterior.
Nuestra primera observación fue en 1982 en una laxitud crónica, era un profesor de Educación Física que realizaba el cajón posterior en forma voluntaria y sin dolor.
Le hicimos un electromiograma con electrodos en el cuadriceps, gemelos y los músculos posteriores y no pudimos disociar cuál de los grupos musculares prevalecían, ya que todos mostraban señal de actividad.
Nos preguntábamos si realmente era un cajón posterior o era la reducción de la caída de la tibia por la contracción de los gemelos y del cuadriceps.
En un segundo paciente era evidente la contracción voluntaria de los grupos posteriores y la tibia como se desplazaba hacia posterior.
Buscando otros relatos, J. Navés en su libro describe un caso en 1980 que junto con el Dr. Chambot practicaron una artrotomía explorada sin encontrar lesión alguna en ambos cruzados ni menisco, que tenían formas normales.

Aumento de la rotación externa:
Se observa el aumento comparativo de la misma en la posición para el cajón posterior, se llevan ambos pies el máximo de rotación externa.
Este aumento de la rotación se ve en las lesiones del ángulo postero-externo.

OTRAS MANIOBRAS

Test en varo y valgo:
Son para testear en el plano frontal y ver lesiones asociadas internas o externas. Se deben tomar en extensión y felexión de 30º.

Test de Moragas:
Es para evaluar la tensión o indemnidad del ligamento lateral externo. Se coloca el miembro a examinar en posición de cuatro o Cabot (talón en la rodilla opuesta) y se palpa el ligamento lateral externo. Es de valor en las lesiones agudas.
Moragas lo clasifica en tenso, poco tenso (comparativo) o ausente. Normalmente se palpa como una cuerda tensa e indolora.

CLASIFICACIÓN

Agudas y Crónicas:
Posterior (pura)
Póstero-externa (pura)
Posterior y Póstero-externa (rotatoria)
Posterior y Póstero-interna (rotatoria)
Póstero-anterior (combinación con sus variantes)

Posterior:
Ruptura del L.C.P sin lesión periférica asociada. Test de Ritter + Test de Goodfrey + Cajón posterior directo +.

Póstero-externa:
El L.C.P está sano. La lesión es del ángulo póstero-externo. Test de hipermovilidad póstero-externo +. Aumento de la rotación externa +. Test de Moragas: se palpa el L.L.E laxo o ausente reverse pivot-shift +. Test en varo +. Test de recurvatum en rotación externa +.

Posterior y póstero-externa:
Hay ruptura del L.C.P y del ángulo póstero-externo. Riffer +, Goodfrey +. Cajón posterior neutro +. Cajón posterior en rotación-interna -. A esto se le asocian todos los test de laxitud póstero-externa.

Posterior y póstero-interna:
Hay ruptura del L.C.P y del ángulo póstero-interno. Ritter y Goodfrey +. Cajón posterior en neutro +. Cajón posterior en rotación-interna + (aumenta). Cajón posterior en rotación externa -. Test en valgo +.

CASUÍSTICA:

No entraremos en detalle por no ser el motivo de la presentación.
Total de agudos y crónicos:

18	Posterior puros.
38	Póstero-externos.
3	Posterior + póstero - interno.
5	Posterior + póstero - externo.

CONCLUSIONES

1- Durante la anamnesis investigar el lugar de producción (deporte-accidente de tránsito o trabajo)

	Posterior	Póstero-externo	Posterior y póstero-externo	Posterior y póstero-interno
Ritter, Goodfrey	•		•	•
H.P.E		•	•	
Aumento de la rotación externa.		•	•	
Test de recurvatum.		•	•	
Cajón posterior en neutro.	•		•	•
Cajón posterior en rotación interna.				•
Cajón posterior en rotación externa.			•	
Reverse pivot-shift.		•	Posible	
Varo		•	•	
Valgo				•
Moragas		•	•	

y su mecanismo, así como la sintomatología que nos da la primera apreciación de la gravedad de la lesión.

2- Toda rodilla debe ser examinada globalmente para luego ir a los puntos más sobresalientes.

3- Consideramos que no hay una maniobra semiológica que por sí sola defina una inestabilidad rotatoria.

4- El exámen de la estabilidad debe comenzar por los test gravitacionales, por ser maniobras incruentes, indoloras y que nos evitan caer en el clásico error del cajón anterior falso-positivo.

5- El Reverse Pivot-Shift (Jakob) debe diferenciarse del Pivot Shift en rotación externa. El primero es el testimonio de una laxitud póstero-externa, mientras que el segundo nos demuestra una "globalización" de una laxitud anterior mayor con distensión del ángulo póstero-interno.

6- El clásico cajón posterior deberá ser tomado en las tres posiciones: neutro, rotación interna, y rotación externa; ya que de esta manera nos permite testear además del L.C.P, el P.A.P.E. y el P.A.P.I. variando en cada caso la interpretación del tipo de laxitud.

BIBLIOGRAFÍA

1- Bousquet G; Giradin P; Cartier JL; De Jesse A; Eberhard P.: Surgical treatment of chronic rupture of the posterior cruciate ligament. A propos of 78 cases. Rev. Chir Orthop, (France), 1988, 74 Suppl 2, p 188-90.

2- Campbell: Cirugía Ortopédica, Sexta edición. Edición Médica Panamericana 1981.

3- Cosentino R: Miembros Inferiores. Semiología con consideraciones Clínicas y Terapéuticas. Cap. 35, p 243-253. Editorial El Ateneo. 1992.
4- Cross MJ; Powell JF: Long term follow-up posterior cruciate ligament rupture: a study of 116 cases. Am. J. Sports Med (United States), Jul-Aug. 1984, 12 (4), 292-7.
5- Daniel DM; Stone ML; Barnett P; Sachs R: Use of the quadriceps active test to diagnose posterior cruciate-ligament disruption and measure posterior laxity of the knee. J. Bone Joint Surg (United States), Mar 1988, 70 (3) p 386-91.
6- Dejour H; Walch G; Peyrot J; Eberhard PH: Histoire naturelle de la rupture du ligament croise posterieur. Revue De chirurgie orthopedique. 1988, 74 35-43.
7- Dupont J; G Bellier: Le ressaut en rotation externe dans les ruptures du ligament croisé anterieur. Description et signification. Revue de cirugie orthopedique 1988, 74, 413-423.
8- Fanelli GC: Posterior cruciate ligament injuries in trauma patients. Arthroscopy (United States), 1993, 9 (3) p 291-4.
9- Fuss FK: Anatomy and function of the cruciate ligaments of the domestic pig (susscrofa doméstica): A comparison with human cruciates. J. Anat (England), Oct 1991, 178 p 11-20.
10- Goodrich A; Ballard A: Posterior cruciate ligament avulsion associates with ipsilateral femur fracture in a 10 year-old child. J. Trauma (United States) Sep 1988, 28 (9) p 1393-6.
11- Gross ML; Gover JS; Basset LW; Seegger LL; Finermam GA: Magnetic resonance imaging of the posterior cruciate ligament. Clinical use to improve diagnostic accuracy. Am J. Sports Med (United States), Nov-Dic. 1992, 20 (6) p 732-7.
12- Hughston J. MD; And Lyle A Norwood Jr MD: The posterolateral drawer test and external rotation recurvarum test for posterolateral rotatory instability of the knee. Clinical orthopedics and realted research. Symposium Merch-April 1980.
13- Kannus P; Doergfeld J; Jarvinen M; Johnson RJ; Pope M; Renstrom P; Yasuda K: Injuries to the posterior cruciate ligament of the knee. Sport Med (New Zealand). Aug 1991, 12 (2), p 110-31.
14- Moragas Badía J: Lesiones ligamentosas recientes de la rodilla. Acta Ortopédica. Traum; Iberica, enero 1956.
15- Moreno T; Paús V; Manfrin F: Diagnóstico clínico oportuno de las lesiones ligamentarias agudas de la rodilla. XXIII Congreso Argentino de Ortopedia y Traumatología Bs. Aires. Diciembre de 1986.
16- Navés Janer J: traumatología de la rodilla. Ed Salvat 1985.
17- Ritter MA; Gosling J: II Ginocchio aulo gaggi. 1981.
18- Suzuki S; Kasahara K; Iwalaky R; Veo T; Yamamuro T: Ultrasound diagnosis of pathology of the anterior and posterior cruciate ligaments of the knee joint (see Coments). Arch Orthop. Trauma Surg. (Germany), 1991, 110 (4) p. 200-3.
19- Trickey EL; F.R.C.S: Injuries to the posterior cruciate ligament. Clinical orthopedics and related research symposium. March-April 1980.